

Artikel Penelitian

Profil Foto Toraks Pasien Tuberkulosis Anak yang Terkonfirmasi melalui Pemeriksaan GeneXpert di RSUD Dr. Saiful Anwar

Chest X-Ray Profile Of Pediatric Tuberculosis Patients Confirmed by Gen Expert Examination at Dr Saiful Anwar Regional General Hospital

Amelia Anggia Putri¹, Indrastuti Normahayu¹, Arif Satria¹

¹Departemen Radiologi, Fakultas Kedokteran, Universitas Brawijaya, Malang, Indonesia

Diterima 08 Oktober 2025; direvisi 02 November 2025; publikasi 26 Juni 2026

INFORMASI ARTIKEL

Penulis Koresponding:

Amelia Anggia Putri. Departemen Radiologi, Fakultas Kedokteran, Universitas Brawijaya, Malang.
Email: amelia.anggia@gmail.com

ABSTRAK

Pendahuluan: Tuberkulosis (TB) pada anak masih menjadi tantangan dalam diagnosis karena memiliki sifat yang paucibasiler dan gejala klinis yang tidak spesifik.

Tujuan: Penelitian ini dilakukan untuk mendeskripsikan gambaran foto toraks pada pasien TB anak yang terkonfirmasi melalui pemeriksaan GeneXpert di RSUD Dr. Saiful Anwar Malang.

Metode: Penelitian observasional deskriptif ini menggunakan data retrospektif anak usia 0–18 tahun yang menjalani pemeriksaan GeneXpert MTB/RIF dan foto toraks antara Januari 2022 hingga Februari 2025.

Hasil: Sebanyak 73 pasien termasuk ke dalam penelitian ini, terdiri dari 47 kasus GeneXpert-positif (64%) dan 26 kasus GeneXpert-negatif (36%). Pada kelompok GeneXpert-positif, 25 pasien (53,2%) menunjukkan infiltrat, 6 (12,8%) memiliki efusi disertai infiltrat, 1 (2,1%) mengalami efusi + infiltrat + limfadenopati, 3 (6,4%) menunjukkan pola milier, 1 (2,1%) memiliki efusi bilateral, 1 (2,1%) dengan kavitas, 1 (2,1%) dengan massa mediastinum disertai pneumonia tipe metastasis, dan 9 (19,1%) dengan foto toraks normal. Pada kelompok GeneXpert-negatif, 10 pasien (38,5%) didiagnosis TB klinis, 7 (26,9%) bukan TB, 2 (7,7%) TB laten, 1 (3,8%) relaps TB, 3 (11,5%) TB ekstra paru, 2 (7,7%) TB paru dengan komorbid, dan 1 (3,8%) TB kongenital. Tercatat bahwa terdapat 24 pasien GeneXpert-negatif tetap mendapat terapi TB klinis meskipun hasil molekuler negatif.

Kesimpulan: Infiltrat merupakan gambaran radiologi yang paling banyak ditemukan pada pasien GeneXpert-positif, sementara sebagian besar lainnya menunjukkan gambaran normal atau tidak spesifik. Hasil ini menunjukkan bahwa diagnosis TB pada anak memerlukan pendekatan menyeluruh yang mengombinasikan aspek klinis, radiologi, dan molekuler.

Kata Kunci: GeneXpert; radiologi; tuberkulosis; tuberkulosis anak; foto toraks.

ABSTRACT

Background: Tuberculosis (TB) in children remains challenging to diagnose due to its paucibacillary nature and non-specific clinical presentation.

Aim: This study aimed to describe the chest X-ray profile of pediatric TB patients confirmed by GeneXpert examination at Dr Saiful Anwar Regional General Hospital, Malang.

Methods: A descriptive observational study was conducted using retrospective data of children aged 0–18 years who underwent both GeneXpert MTB/RIF testing and chest radiography between January 2022 and February 2025.

Results: A total of 73 patients were included, consisting of 47 GeneXpert-positive (64%) and 26 GeneXpert-negative (36%) cases. Among GeneXpert-positive patients, 25 (53.2%) had infiltrates, 6 (12.8%) had combined effusion and infiltrates, 1 (2.1%) had effusion + infiltrate + lymphadenopathy, 3 (6.4%) showed miliary patterns, 1



(2.1%) had bilateral effusion, 1 (2.1%) had cavitation, 1 (2.1%) had mediastinal mass with metastatic-type pneumonia, and 9 (19.1%) had normal chest radiographs. In the GeneXpert-negative group, 10 (38.5%) had clinical TB, 7 (26.9%) were non-TB, 2 (7.7%) had latent TB, 1 (3.8%) had TB relapse, 3 (11.5%) had extrapulmonary TB, 2 (7.7%) had pulmonary TB with comorbidity, and 1 (3.8%) had congenital TB. Notably, 24 GeneXpert-negative patients still received clinical TB therapy despite negative molecular results.

Conclusion: Infiltrates were the most common radiological finding among GeneXpert-positive patients, while a substantial proportion had normal or nonspecific radiographs. These findings emphasize that TB diagnosis in children requires an integrated approach that combines clinical, radiological, and molecular assessments.

Keywords: chest X-ray; GeneXpert; pediatric tuberculosis; radiology; and tuberculosis.

PENDAHULUAN

Tuberkulosis (TB) masih menjadi masalah kesehatan global yang signifikan, terutama pada anak-anak yang sering memperlihatkan manifestasi penyakit berbeda dibandingkan orang dewasa. Anak-anak memberikan kontribusi besar terhadap angka morbiditas dan mortalitas TB di seluruh dunia, namun diagnosis pada populasi pediatrik sering kali terlambat karena beban basil yang lebih rendah, gejala yang tidak spesifik, serta kesulitan dalam memperoleh sampel pernapasan yang memadai. WHO pada tahun 2022 menekankan bahwa foto toraks dan diagnostik molekuler (seperti Xpert MTB/RIF atau Ultra) merupakan komponen penting dalam algoritma diagnosis pada anak dan remaja.⁽¹⁾

Negara dengan pendapatan rendah dan menengah, termasuk Indonesia, sudah banyak penelitian atau laporan yang menunjukkan bahwa radiografi (foto toraks) memiliki keterbatasan dalam menegakkan diagnosis TB anak. Sebagai contoh, penelitian dengan judul *Role of Clinical Features and GeneXpert MTB/RIF Assay in Diagnosing Tuberculosis Among Toddler Patients in Surabaya* (2025), menunjukkan bahwa sebagian besar hasil GeneXpert pada balita dengan dugaan TB adalah negatif, sehingga diagnosis tetap membutuhkan dukungan bukti klinis dan radiologi.⁽²⁾ Studi lain di Palembang menemukan kesesuaian yang rendah antara gambaran foto toraks sugestif TB dengan hasil GeneXpert MTB/RIF positif,

menegaskan bahwa temuan radiografi saja tidak dapat dijadikan dasar untuk mengidentifikasi TB yang terkonfirmasi secara mikrobiologis.⁽³⁾

Terlepas dari tantangan diagnostik tersebut, data spesifik mengenai gambaran foto toraks anak dengan TB yang terkonfirmasi GeneXpert di RSUD Dr. Saiful Anwar masih terbatas. Oleh karena itu, diperlukan deskripsi profil foto toraks pada pasien TB anak yang terkonfirmasi GeneXpert di rumah sakit ini untuk mendukung praktik klinis, terutama dalam mengetahui frekuensi hasil foto toraks normal atau tidak spesifik, serta pola radiografis yang paling umum. Oleh karena itu, penelitian ini bertujuan untuk mengkarakterisasi profil foto toraks pada pasien TB anak yang terkonfirmasi GeneXpert di RSUD Dr. Saiful Anwar, Malang, selama periode Januari 2022 hingga Februari 2025.

METODE

Penelitian ini merupakan studi observasional deskriptif yang dilakukan di RSUD Dr. Saiful Anwar, Malang. Penelitian mencakup seluruh pasien anak (usia 0–18 tahun) yang menjalani pemeriksaan GeneXpert MTB/RIF dan foto toraks pada periode Januari 2022 hingga Februari 2025. Data diperoleh secara retrospektif dari rekam medis dan PACS radiologi.

Populasi penelitian terdiri dari semua anak dengan dugaan atau terkonfirmasi

masi tuberkulosis yang memiliki hasil GeneXpert dan pemeriksaan foto toraks. Kriteria inklusi meliputi ketersediaan data demografi, hasil GeneXpert, dan data radiologi yang lengkap. Kriteria eksklusi terdiri dari rekam medis yang tidak lengkap atau kualitas foto toraks yang tidak memadai untuk interpretasi. Pengambilan sampel dilakukan dengan metode total sampling, sehingga seluruh pasien yang memenuhi kriteria dimasukkan dalam analisis.

Variabel yang dinilai terdiri dari karakteristik demografi (usia, jenis kelamin), hasil GeneXpert (positif atau negatif), serta gambaran foto toraks. Variabel radiologi yang dievaluasi dari foto toraks terdiri dari adanya infiltrat, efusi pleura, infiltrat milier, dan kelainan lain sebagaimana tercatat dalam laporan radiologi.

Seluruh data yang terkumpul ditabulasi menggunakan Microsoft Excel dan dianalisis secara deskriptif. Hasil disajikan dalam bentuk distribusi frekuensi, persentase, dan tabel untuk memberikan gambaran menyeluruh mengenai profil foto toraks pada pasien tuberkulosis anak yang terkonfirmasi melalui pemeriksaan GeneXpert.

HASIL

Hasil penelitian menemukan total 47 pasien dengan hasil GeneXpert positif yang sebagian besar berjenis kelamin laki-laki yaitu 23 pasien (49%), sedangkan pasien perempuan berjumlah 16 pasien (34%). Distribusi ini menunjukkan dominasi pasien laki-laki dalam kelompok GeneXpert positif. Informasi demografis ini penting untuk memberikan gambaran karakteristik sampel dan dapat dipertimbangkan dalam analisis lebih lanjut mengenai faktor risiko atau predisposisi terhadap TB (Tabel 1).

Distribusi usia populasi penelitian yang ditampilkan pada Tabel 1 menunjukkan jika sebagian besar pasien berada pada kelompok usia 1–5 tahun, yaitu 29 dari 73 kasus (39,7%). Pasien berusia 11–15 tahun

berjumlah 17 kasus (23,3%), diikuti kelompok usia 6–10 tahun sebanyak 14 kasus (19,2%). Terdapat delapan pasien (11,0%) berusia di bawah satu tahun, sedangkan kelompok terkecil adalah pasien berusia lebih dari 15 tahun dengan 5 kasus (6,8%). Distribusi ini memberikan gambaran mengenai karakteristik demografis sampel, yang penting untuk menafsirkan hasil terkait prevalensi dan pola radiologi TB pada berbagai kelompok usia anak (Tabel 1).

Berdasarkan hasil penelitian dengan total 47 pasien anak hasil GeneXpert positif, sebagian besar menunjukkan kelainan pada foto toraks, meskipun terdapat pasien dengan hasil normal. Temuan radiologi yang paling banyak ditemukan adalah infiltrat yaitu 25 pasien (53,2%), diikuti dengan kombinasi efusi dan infiltrat pada 6 pasien (12,8%), efusi dengan infiltrat dan limfadenopati pada 1 pasien (2,1%), infiltrat milier pada 3 pasien (6,4%), efusi bilateral pada 1 pasien (2,1%), kavitas pada 1 pasien (2,1%), serta massa mediastinum dan pneumonia metastasis pada 1 pasien (2,1%). Sebanyak 9 pasien (19,1%) memiliki foto toraks normal meskipun hasil GeneXpert positif.

Hasil ini menegaskan bahwa meskipun GeneXpert memberikan konfirmasi mikrobiologis, gambaran radiologi dapat bervariasi, termasuk adanya kasus dengan foto normal. Hal ini menunjukkan pentingnya pendekatan diagnosis TB anak yang komprehensif dengan menggabungkan evaluasi klinis, radiologi, dan molekuler, mengingat sebagian anak dapat menunjukkan bentuk paucibasiler yang tidak selalu tampak pada foto toraks (Tabel 1).

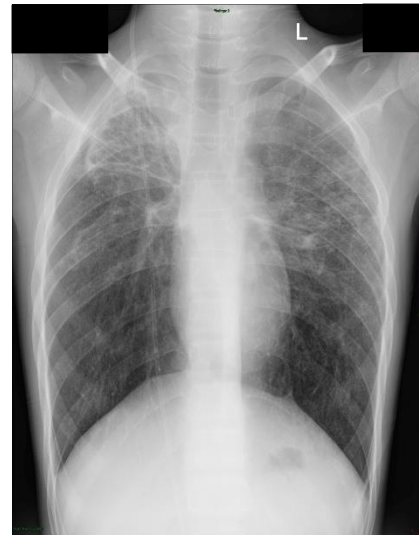Data yang ditemukan menunjukkan adanya perbedaan antara hasil GeneXpert dan keputusan terapi, yang menunjukkan bahwa diagnosis TB pada anak sering kali memerlukan pendekatan gabungan yang melibatkan evaluasi klinis, radiologi, serta pertimbangan epidemiologi. Hasil ini sejalan dengan literatur yang menyebutkan bahwa

sensitivitas diagnostik pemeriksaan molekuler pada sampel anak dapat terbatas, sehingga banyak anak tetap mendapat terapi meskipun hasil GeneXpert negative.

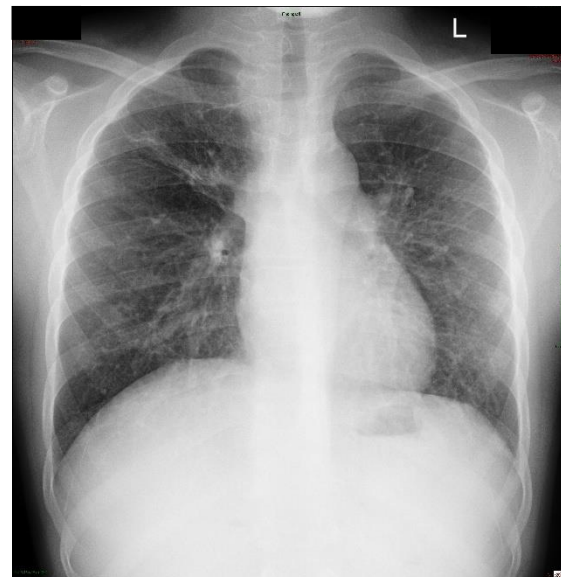Tabel 1. Karakteristik Demografi dan Diagnosis Pasien Anak

Variabel	Kategori	N (%)
Jenis kelamin	Laki-laki	23 (49)
	Perempuan	16 (34)
Kelompok usia	<1 tahun	8 (11)
	1-5 tahun	29 (39,7)
	6-10 tahun	14 (19,2)
	11-15 tahun	17 (23,3)
	>15 tahun	5 (6,8)
Diagnosis GeneXpert Positif (n=47)	Normal	9 (19,1)
	Infiltrat	25 (53,2)
	Milier	3 (6,4)
	Efusi bilateral	1 (2,1)
	Efusi + infiltrat	6 (12,8)
	Efusi + infiltrat + limfadenopati	1 (2,1)
	Kavitas	1 (2,1)
	Massa mediastinum / pneumonia tipe metastasis	1 (2,1)
	Non-TB	5 (21,9)
Diagnosis GeneXpert Negetaif (n=26)	TB klinis	10 (31,1)
	TB laten	2 (6,3)
	Kekambuhan TB	1 (3,1)
	TB ekstra paru	3 (9,4)
	TB paru +komorbid	2 (6,3)
	TB kongenital	1 (3,1)

Gambar1 menunjukkan foto toraks pasien pediatrik dengan TB paru GeneXpert positif yang disertai gambaran infiltrat. Sementara itu, Gambar 2 memperlihatkan pasien dengan GeneXpert positif yang menunjukkan pola milier pada foto toraks.

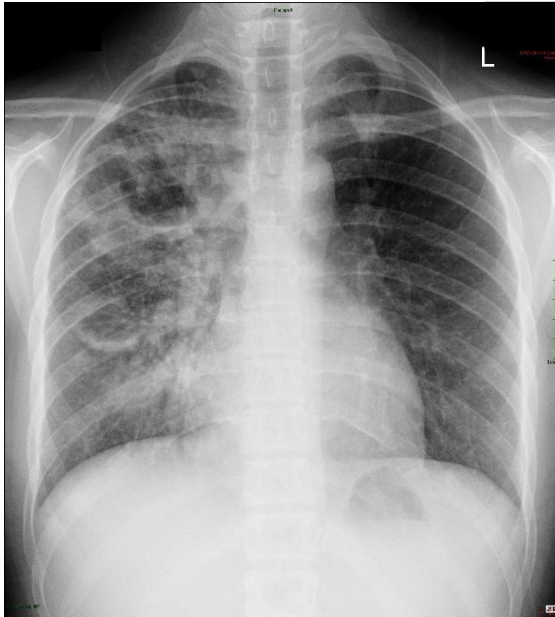


Gambar 1. Foto toraks pasien pediatrik TB paru GeneXpert positif dengan gambaran infiltrat pada lapangan paru.



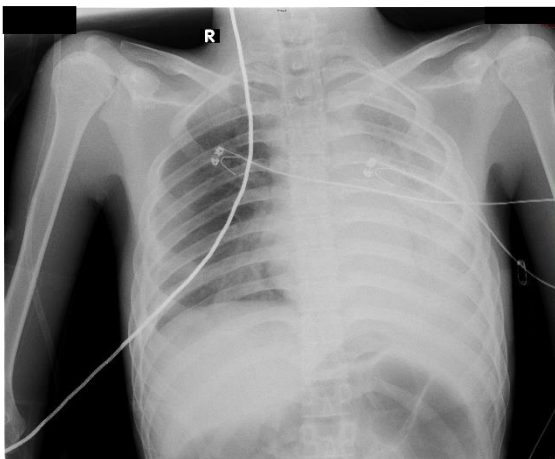
Gambar 2. Foto toraks pasien pediatrik TB paru GeneXpert positif dengan pola milier yang tersebar di kedua lapangan paru.

Gambar 3 menunjukkan foto toraks pasien pediatrik GeneXpert positif dengan gambaran kavitas. Lesi ini juga dapat menimbulkan kecurigaan tuberkuloma dalam interpretasi radiologis.



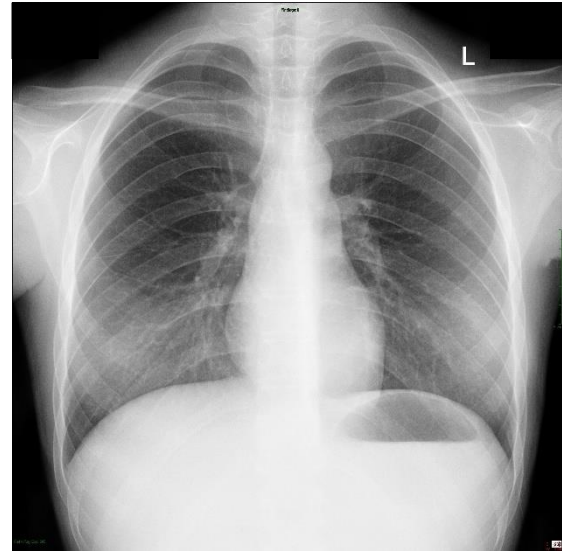
Gambar 3. Foto toraks pasien pediatrik TB paru GeneXpert positif dengan gambaran kavitas, yang dapat menyerupai tuberkuloma pada interpretasi radiologis.

Gambar 4 menunjukkan foto toraks pasien pediatrik GeneXpert positif dengan gambaran infiltrat yang disertai efusi pleura bilateral, dengan dominasi kiri.



Gambar 4. Foto toraks pasien pediatrik TB paru GeneXpert positif dengan infiltrat dan efusi pleura bilateral, dominan pada hemitoraks kiri.

Gambar 5 menunjukkan foto toraks pasien pediatrik dengan hasil GeneXpert positif tetapi tanpa kelainan radiologis yang terlihat (normal).



Gambar 5. Foto toraks pasien pediatrik TB paru GeneXpert positif, dengan hasil foto normal.

Hasil penelitian menunjukkan bahwa terdapat 26 pasien anak dengan hasil GeneXpert negatif, dan sebagian besar di antaranya tetap mendapatkan terapi tuberkulosis berdasarkan kecurigaan klinis serta evaluasi radiologi. Diagnosis yang paling sering ditegakkan adalah TB klinis (10 pasien, 31,3%), diikuti oleh non-TB (7 pasien, 21,9%), TB ekstra paru (3 pasien, 9,4%), TB paru dengan komorbiditas (2 pasien, 6,3%), TB laten (2 pasien, 6,3%), kekambuhan TB (1 pasien, 3,1%), dan TB kongenital (1 pasien, 3,1%).

Dari ketiga kriteria radiologis utama diagnosis TB paru pada anak, yaitu infiltrat, limfadenopati, dan efusi pleura, seluruhnya ditemukan dalam penelitian ini. Infiltrat merupakan temuan terbanyak, sedangkan efusi dan limfadenopati muncul dalam jumlah lebih sedikit, baik secara tunggal maupun dalam kombinasi.

PEMBAHASAN

Sejumlah penelitian menunjukkan bahwa sebagian anak dengan tuberkulosis yang sudah terkonfirmasi melalui pemeriksaan mikrobiologi tetap dapat memiliki hasil foto toraks yang normal. Misalnya, sebuah studi terhadap 130 anak dengan TB, baik

yang terinfeksi HIV maupun tidak, melaporkan bahwa sekitar 5–8% diantaranya memiliki foto toraks normal meskipun pemeriksaan mikrobiologi memberikan hasil positif.⁽⁴⁾ Penelitian lain di Ethiopia juga menemukan bahwa foto toraks memiliki sensitivitas dan spesifisitas yang rendah bila dibandingkan dengan GeneXpert, sehingga menegaskan bahwa radiologi saja tidak cukup untuk menegakkan diagnosis TB.⁽⁵⁾ Sementara itu, penelitian di Surabaya melaporkan banyak kasus anak dengan dugaan TB yang menunjukkan hasil GeneXpert negatif, sehingga menekankan kembali pentingnya peran evaluasi klinis dan radiologi dalam menentukan keputusan terapi.⁽²⁾

Pada penelitian ini, pola radiologi yang paling sering ditemukan pada pasien dengan hasil GeneXpert positif adalah infiltrat (53,2%), kemudian kombinasi efusi pleura dengan infiltrat (12,8%), dan lesi milier (6,4%). Hal ini sesuai dengan literatur terkini yang menyebutkan bahwa infiltrat merupakan gambaran radiologi yang paling banyak ditemukan pada TB paru anak. Sebaliknya, efusi pleura dan penyakit milier lebih jarang dijumpai karena pada anak umumnya beban kuman lebih rendah (*paucibacillary*) dan respons imun tubuhnya bervariasi.^(6,7) Yang patut diperhatikan, hampir seperempat pasien dengan TB yang sudah terkonfirmasi GeneXpert ternyata memiliki gambaran foto toraks yang tampak normal. Fakta ini menunjukkan bahwa pemeriksaan radiologi saja tidak cukup, sehingga diperlukan kombinasi berbagai pendekatan diagnostik untuk meningkatkan akurasi deteksi TB pada anak.

Dalam radiologi TB paru pada anak, terdapat tiga temuan utama yang sering dijadikan dasar diagnosis, yaitu infiltrat atau opasitas parenkim, limfadenopati hilus atau mediastinum, dan efusi pleura. Studi *The Diagnostic Accuracy of Chest Radiographic Features for Pediatric Intrathoracic Tuberculosis* melaporkan bahwa pembesaran kelenjar getah bening perihilar atau paratrakeal,

efusi pleura, dan kavitas memiliki spesifisitas tinggi (lebih dari 90%) untuk TB yang terkonfirmasi, sedangkan opasitas alveolar tidak selalu berarti TB.⁽⁸⁾ Selain itu, tinjauan oleh Concepcion *et al.* dalam *Imaging Recommendations and Algorithms for Pediatric Tuberculosis: Part 1 - Thoracic Tuberculosis* menjelaskan bahwa CXR tetap menjadi pemeriksaan radiologi awal pada anak dengan dugaan TB, meskipun sensitivitasnya terbatas dan hasil baca bisa berbeda antar penilai. Mereka menekankan bahwa infiltrat, efusi pleura, dan limfadenopati merupakan gambaran klasik TB pada anak yang perlu dilihat bersama dengan data klinis dan epidemiologis.⁽⁹⁾ Pada penelitian ini, ketiga kriteria tersebut juga ditemukan pada pasien GeneXpert positif, meskipun dengan proporsi berbeda. Infiltrat merupakan temuan yang paling sering muncul, sedangkan efusi (tunggal maupun kombinasi) dan limfadenopati juga terlihat pada sebagian pasien. Hal ini menunjukkan bahwa foto dada tetap penting dalam diagnosis TB pediatrik, terutama di daerah dengan keterbatasan pemeriksaan molekuler.

Meskipun banyak literatur melaporkan bahwa limfadenopati merupakan salah satu gambaran radiologis yang paling sering ditemukan pada TB paru anak, penelitian ini justru menunjukkan proporsi temuan tersebut yang lebih rendah. Beberapa studi menjelaskan bahwa perbedaan ini dapat disebabkan oleh keterbatasan sensitivitas foto toraks dalam mendeteksi pembesaran kelenjar getah bening, terutama pada foto dengan kualitas teknis yang suboptimal atau ketika terdapat infiltrat paru yang menutupi struktur mediastinum.⁽⁸⁻¹⁰⁾ Concepcion *et al.* (2023) menyatakan bahwa limfadenopati intratorakal dapat menjadi satu-satunya temuan pada TB primer anak, namun sering kali terlewat karena tumpang tindih anatomi dan keterbatasan resolusi radiografi.⁽⁸⁾ Selain itu, studi "*Tuberculosis revisited: classic imaging findings in childhood*" juga menekankan bahwa CT scan atau MRI

memiliki sensitivitas yang jauh lebih tinggi dalam mendeteksi limfadenopati dibandingkan CXR, meskipun ketersediaannya masih terbatas di sebagian besar rumah sakit di negara berkembang.⁽⁹⁾ Oleh karena itu, rendahnya proporsi limfadenopati pada penelitian ini kemungkinan besar berkaitan dengan keterbatasan teknik pencitraan dan variasi interpretasi radiologis, bukan karena perbedaan karakteristik klinis penyakit.

Pada penelitian ini diamati adanya ketidaksesuaian antara hasil GeneXpert dan keputusan terapi. Beberapa pasien GeneXpert-negatif tetap menerima terapi TB (n = 26), sementara sebagian pasien GeneXpert-positif menunjukkan gambaran foto toraks yang normal. Temuan ini sejalan dengan rekomendasi WHO yang menekankan pengambilan keputusan secara terpadu. Pendekatan terpadu tersebut mencakup kombinasi penilaian klinis, pemeriksaan radiologi, dan uji molekuler, serta pemberian pengobatan apabila terdapat kecurigaan klinis yang kuat meskipun hasil GeneXpert negative.^(1,11) Studi observasional juga menunjukkan bahwa meskipun GeneXpert/Ultra meningkatkan konfirmasi bakteriologis, parameter klinis dan radiologi tetap sangat penting terutama di daerah endemis dengan sumber daya terbatas.^(12,13)

Implikasi klinis dari temuan ini dapat dibagi menjadi dua aspek utama. Pertama, pentingnya meningkatkan hasil pemeriksaan mikrobiologis dengan menggunakan teknik pengambilan sampel yang tepat, misalnya aspirat lambung atau tinja, untuk memastikan konfirmasi bakteriologis yang akurat. Kedua, perlunya penerapan algoritma keputusan terapi yang terdokumentasi dengan baik, disertai tindak lanjut yang cermat pada pasien yang diobati berdasarkan evaluasi klinis. Pendekatan ini membantu menyeimbangkan risiko pengobatan yang kurang memadai (*under-treatment*) maupun berlebihan (*over-treatment*). Strategi ini juga sejalan dengan panduan

WHO dan tinjauan terkini mengenai diagnosis TB pada anak.^(1,14,15)

Bukti tambahan dari studi di Meksiko dan Madagaskar menunjukkan bahwa infiltrat merupakan temuan radiologis yang paling sering dijumpai pada anak dengan hasil GeneXpert positif, dengan proporsi yang dilaporkan berkisar antara 48% hingga 73%. Hal ini menegaskan bahwa infiltrat merupakan penanda penting untuk skrining TB pada anak, meskipun hasil temuan penelitian ini memiliki keterbatasan dalam membedakan TB dari pneumonia atau infeksi lainnya.^(16,17) Efusi pleura dan pola milier, meskipun jarang, tetap memiliki makna klinis yang penting. TB pleura seringkali lebih sulit dikonfirmasi secara molekuler,⁽¹⁸⁾ sementara TB milier yang mencerminkan penyakit yang menyebar luas (*diseminata*) berisiko terlambat terdiagnosis karena gejala awalnya yang tidak spesifik.⁽¹⁹⁾

Secara keseluruhan, hasil penelitian ini menegaskan bahwa diagnosis TB pada anak sebaiknya menggunakan pendekatan komprehensif yang menggabungkan berbagai metode. Radiologi memberikan informasi yang berguna, namun memiliki keterbatasan, sementara tes molekuler dapat membantu konfirmasi diagnosis tetapi belum sepenuhnya sempurna pada anak. Oleh karena itu, penilaian klinis yang cermat, riwayat paparan terhadap TB, serta penerapan algoritma diagnostik secara sistematis menjadi sangat penting untuk memastikan penatalaksanaan yang tepat waktu dan akurat.

Penelitian ini memiliki beberapa keterbatasan. Pertama, desain retrospektif yang mengandalkan rekam medis dapat menyebabkan data yang tidak lengkap atau tidak konsisten. Kedua, jumlah sampel yang relatif kecil (73 pasien) membatasi kemampuan untuk mengekstrapolasi temuan ke populasi anak yang lebih luas. Ketiga, tidak terdapat *gold standard* tunggal untuk diagnosis TB pada anak, sehingga penggunaan

kombinasi GeneXpert, foto toraks, dan evaluasi klinis dapat menimbulkan bias diagnostik. Selain itu, interpretasi foto toraks pada anak tergolong sulit dan rentan terhadap perbedaan antarpenilai, terutama karena penelitian ini tidak menilai kesesuaian antar pembaca. Terakhir, ketiadaan informasi rinci mengenai kondisi komorbid seperti status gizi, riwayat kontak, atau infeksi HIV dapat memengaruhi hasil diagnostik, tetapi hal ini tidak dapat dianalisis dalam penelitian ini.

SIMPULAN

Penelitian ini menunjukkan bahwa foto toraks pada anak dengan tuberkulosis paling sering menampilkan gambaran infiltrat, diikuti oleh efusi pleura dan pola miliar. Namun, sebagian pasien dapat memiliki hasil foto toraks normal meskipun sudah terkonfirmasi secara mikrobiologis. Temuan ini menegaskan bahwa sensitivitas foto toraks saja terbatas, sehingga penting untuk mengintegrasikan evaluasi klinis, pemeriksaan radiologi, dan uji molekuler seperti GeneXpert guna memperoleh diagnosis yang akurat serta dasar pengambilan keputusan terapi pada TB anak.

UCAPAN TERIMA KASIH

Penulis menyampaikan terima kasih kepada Departemen Radiologi dan Departemen Ilmu Kesehatan Anak RSUD Dr. Saiful Anwar atas dukungan yang diberikan dalam penelitian ini. Kami juga berterima kasih kepada tenaga medis serta para pasien yang telah berkontribusi dalam proses pengumpulan data.

CONFLICT OF INTEREST (PERNYATAAN KONFLIK KEPENTINGAN)

Penulis menyatakan tidak memiliki konflik kepentingan, baik finansial maupun non-finansial, terkait dengan penelitian ini.

DAFTAR PUSTAKA

1. WHO. Web Annex 3. Grade evidence to decision tables. In: WHO consolidated guidelines on tuberculosis Module 5: Management of tuberculosis in children and adolescents. Geneva: WHO; 2022.
2. Prasanti SA, Setiabudi RJ, Setyoningrum RA, Purwanto SP. Role of Clinical Features and GeneXpert MTB/RIF Assay in Diagnosing Tuberculosis Among Toddler Patients in Surabaya. IJTID [Internet]. 2025 Apr 30 [cited 2025 Sept 23];13(1):49–59. Available from: <https://e-journal.unair.ac.id/IJTID/article/view/66523>
3. Anggraini D, Sofiah F, Faisal R, Bakri A. Tingkat Kesesuaian antara Rontgen Toraks dengan Genexpert MTB/RIF pada Kasus Dugaan Tuberkulosis Paru pada Anak. SP [Internet]. 2024 Oct 27 [cited 2025 Sept 23];26(3):176. Available from: <https://saripediatri.org/index.php/sari-pediatri/article/view/2604>
4. Buthelezi TE, Venkatakrishna SSB, Lucas S, Workman L, Dheda K, Nicol MP, et al. A comparison of chest radiographic findings in human immunodeficiency virus-positive and -negative children with pulmonary tuberculosis. Clinical Radiology [Internet]. 2024 Feb [cited 2025 Sept 23];79(2):e317–24. Available from: <https://linkinghub.elsevier.com/retrieve/pii/S0009926023005214>
5. Usmael K, Manyazewal T, Mohammed H, Yimer G, Oljira L, Roba KT, et al. Patterns of childhood tuberculosis diagnosis in Ethiopia: A multicenter cross-sectional study [Internet]. In Review; 2023 [cited 2025 Sept 23]. Available from: <https://www.researchsquare.com/article/rs-3758745/v1>
6. Tonne EO, Fosbøl MØ, Poulsen A, Nygaard U, Højgaard L, Borgwardt L. Imaging modalities for pulmonary tuberculosis in children: A systematic review. European Journal of Radiology Open [Internet]. 2023 [cited 2025 Sept 23];10:100472. Available from: <https://linkinghub.elsevier.com/retrieve/pii/S235204772200079X>
7. Pereira Battaglia1 CS, Amaral Ibiapina Parente1,2 AA, Raggio Luiz2 R, Baroni Aurilio1 R, Alexandrino De Souza Pinheiro1 M, Bazhuni Pombo Sant'Anna2 MDF, et al. Diagnostic contribution of GeneXpert Ultra in pediatric pulmonary tuberculosis. J Bras Pneumol [Internet]. 2025 Feb 12 [cited 2025 Sept 23];e20240241. Available from: <https://jornaldepneumologia.com.br/about-the-authors/4071/en-US>
8. Concepcion NDP, Laya BF, Andronikou S, Abdul Manaf Z, Atienza MIM, Sodhi KS. Imaging recommendations and algorithms for pediatric tuberculosis: part 1—thoracic tuberculosis. Pediatr Radiol [Internet]. 2023 Apr 21 [cited 2025 Oct 2];53(9):1773–81. Available from: <https://link.springer.com/10.1007/s00247-023-05654-1>
9. Concepcion NDP, Laya BF, Andronikou S, Daltro PAN, Sanchez MO, Uy JAU, et al. Standardized radiographic interpretation of thoracic tuberculosis in children. Pediatr Radiol [Internet]. 2017 Sept [cited 2025 Oct 2];47(10):1237–48. Available from: <http://link.springer.com/10.1007/s00247-017-3868-z>
10. Mahomed N, Kilborn T, Smit EJ, Chu WCW, Young CYM, Koranteng N, et al. Tuberculosis revisited: classic imaging findings in childhood. Pediatr Radiol [Internet]. 2023 May 23 [cited 2025 Oct 7];53(9):1799–828. Available from:

- <https://link.springer.com/10.1007/s00247-023-05648-z>
11. Sabi I, Olomi W, Nkereuwem E, Togun T, Gomez MP, Sylla M, et al. Diagnosis of paediatric TB using Xpert® MTB/RIF Ultra on fresh respiratory samples. *int j tuberc lung dis* [Internet]. 2022 Sept 1 [cited 2025 Sept 23];26(9):862–8. Available from: <https://www.ingentaconnect.com/content/10.5588/ijtld.22.0007>
 12. Garba MA, Ogunbosi BO, Musa A, Ibraheem RM, Alao MA, Jiya-Chitumu EN, et al. Trends in Pediatric Tuberculosis Diagnosis Utilizing Xpert Mycobacterium tuberculosis/Rifampicin in a Poor-Resource, High-Burden Region: A Retrospective, Multicenter Study. *The International Journal of Mycobacteriology* [Internet]. 2023 Jan [cited 2025 Sept 23];12(1):77–81. Available from: https://journals.lww.com/10.4103/ijmy.ijmy_1_23
 13. WHO. Diagnostic approaches for TB in children and adolescents [Internet]. Global Programme on Tuberculosis & Lung Health. 2025 [cited 2025 Sept 23]. Available from: https://tbksp.who.int/en/node/1755?utm_source
 14. Gunasekera KS, Marcy O, Muñoz J, Lopez-Varela E, Sekadde MP, Franke MF, et al. Development of treatment-decision algorithms for children evaluated for pulmonary tuberculosis: an individual participant data meta-analysis. *The Lancet Child & Adolescent Health* [Internet]. 2023 May [cited 2025 Sept 23];7(5):336–46. Available from: <https://linkinghub.elsevier.com/retrieve/pii/S2352464223000044>
 15. WHO. WHO consolidated guidelines on tuberculosis [Internet]. Module 3: Diagnosis – Rapid diagnostics for tuberculosis detection. 2024 [cited 2025 Sept 23]. Available from: https://www.ncbi.nlm.nih.gov/books/NBK602012/?utm_source
 16. Villarreal EG, Ramos-Barrera E, Estrada-Mendizabal R, Treviño-Valdez PD, Tamez-Rivera O. Pediatric tuberculosis in Mexico: A retrospective analysis of 100 patients. *Journal of Clinical Tuberculosis and Other Mycobacterial Diseases* [Internet]. 2024 Aug [cited 2025 Sept 23];36:100441. Available from: <https://linkinghub.elsevier.com/retrieve/pii/S2405579424000287>
 17. Ali SO, Samena HSC, Razafindraibe KA, Robinson AL. Clinico-radiological criteria versus GeneXpert for diagnosis of pediatric tuberculosis. *Int J Res Med Sci* [Internet]. 2022 Nov 25 [cited 2025 Sept 23];10(12):2744. Available from: <https://www.msjonline.org/index.php/ijrms/article/view/11290>
 18. Battaglia CSP, Parente AAAI, Luiz RR, Aurilio RB, Pinheiro MA de S, Sant’Anna M de FBP, et al. Diagnostic contribution of GeneXpert Ultra in pediatric pulmonary tuberculosis. *J Bras Pneumol*. 2025;51(1):e20240241.
 19. Kumar NS, Naulakha RP, Vashishtha I, Elon N, Pal R, Inamdar P, et al. Miliary tuberculosis: an atypical presentation. *Int J Contemp Pediatr* [Internet]. 2021 May 25 [cited 2025 Sept 23];8(6):1111. Available from: <https://www.ijpediatrics.com/index.php/ijcp/article/view/4223>